

## Mantelzell-Lymphom

*Aufbereitung des Vortrags „Mantelzell-Lymphom“ auf dem DLH-Kongress, 21./22. Juni 2014 in Freising, aktualisiert im Juni 2018. Referent: Prof. Dr. Martin Dreyling, Med. Klinik und Poliklinik III, Klinikum der Universität München, Marchioninistr. 15, 81377 München, E-Mail: [martin.dreyling@med.uni-muenchen.de](mailto:martin.dreyling@med.uni-muenchen.de)*

[Erläuterungen zu Fachbegriffen und Abkürzungen siehe Textende]

### Einleitung

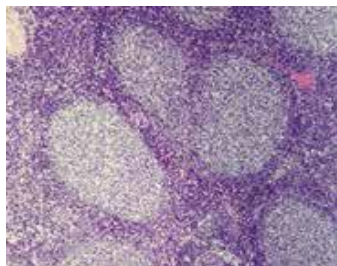
Das Mantelzell-Lymphom ist mit ca. 7% aller malignen Lymphome, d.h. ca. 2000 Neuerkrankungen in Deutschland im Jahr, relativ selten. Ein deutscher Pathologe, Prof. Dr. Karl Lennert, hat diesen Lymphom-Typ in den 70er Jahren erstmals beschrieben. In den USA wurde das Mantelzell-Lymphom erst in den 90er Jahren als eigenständiger Subtyp der Non-Hodgkin-Lymphome anerkannt. Die krankhaft veränderten Zellen stammen von der sog. „Mantelzone“ des Lymphfollikels ab, die das Follikelzentrum umgibt [vgl. Abb.], daher kommt die Bezeichnung. Relativ häufig ist beim Mantelzell-Lymphom ein Befall des Magen-Darm-Traktes. Der Verlauf kann sehr variabel sein, die Therapie richtet sich dementsprechend danach.

Es gibt zwei Gruppen von Non-Hodgkin-Lymphomen. Die niedrigmalignen bzw. indolenten Non-Hodgkin-Lymphome wachsen langsam, und der Gesundheitszustand der Patienten bleibt häufig über Jahre stabil. Oftmals muss man zunächst gar keine Therapie einleiten, sondern nur den Verlauf beobachten. Die hochmalignen bzw. aggressiven Non-Hodgkin-Lymphome wachsen schneller. Diese Lymphome müssen direkt behandelt werden. Da die Chemotherapie besonders auf Zellen wirkt, die sich gerade in Teilung befinden, sind schnell wachsende Lymphome besonders empfindlich gegenüber der Chemotherapie. D.h. aggressive Lymphome kann man dauerhaft mit Chemotherapie heilen. Das Mantelzell-Lymphom – und das ist die Herausforderung – liegt bezüglich der Wachstumsgeschwindigkeit zwischen den langsam- und den schnellwachsenden Lymphomen.

### Symptome

Bei einigen Patienten mit Mantelzell-Lymphom sind die Lymphknoten vergrößert. Manchmal ist die Krankheit aber auch nur im Blut nachweisbar.

Die Erkrankung müsste dann genaugenommen nicht Mantelzell-„Lymphom“, sondern Mantelzell-„Leukämie“ heißen.



Feingewebliches Bild von Lymphfollikeln

Mit sehr empfindlichen Methoden sind bei fast allen Mantelzell-Lymphom-Patienten Lymphomzellen im Blut und auch im Knochenmark – dem Ort der Blutbildung – nachweisbar.

Sog. B-Symptome [vgl. Tab.] treten relativ häufig auf, sind aber nicht spezifisch für das Mantelzell-Lymphom. Nachtschweiß bedeutet, dass man nachts so stark schwitzt, dass man die Nachtwäsche wechseln muss. Manche Patienten verlieren an Gewicht. Wenn ein Gewichtsverlust ohne offensichtliche Ursache über eine längere Zeit anhält, sollte man der Ursache auf den Grund gehen.

Fieber > 38.0 °C
Nachtschweiß
Gewichtsverlust > 10% in 6 Monaten

### Diagnostik

Sind Lymphknoten über mehr als 6 Wochen vergrößert, sollte nach Möglichkeit ein Lymphknoten entnommen werden. Das Gewebe wird dann unter dem Mikroskop untersucht. Danach kann man genauer sagen, ob eine Entzündung oder ein Tumor vorliegt und wenn ja, welcher Tumor.

Das Mantelzell-Lymphom ist eine Art „Chamäleon“. Man kann es mit vielen anderen Krebserkrankungen, die von den Lymphozyten ausgehen, verwechseln. Deswegen ist es nicht einfach, ein Mantelzell-Lymphom zu diagnostizieren. Inzwischen weiß man, dass es beim Mantelzell-Lymphom typischerweise zu einer Über-

produktion des Eiweißes „Cyclin D1“ kommt. Wenn der Pathologe einen Verdacht auf ein Mantelzell-Lymphom hat, färbt er das entnommene Gewebe entsprechend an. Fällt der Test positiv aus, ist die Diagnose sicher. Der Überproduktion von Cyclin D1 liegt auf molekularbiologischer Ebene meist eine Translokation t(11;14) zugrunde. Diese Veränderung kann mittels Fluoreszenz-In-Situ-Hybridisierung (FISH) nachgewiesen werden. Die FISH-Untersuchung ist auch an einer Blutprobe möglich und daher insbesondere für diejenigen Patienten von Bedeutung, die keine vergrößerten Lymphknoten, aber Lymphomzellen im Blut haben. Mithilfe weiterer Spezialuntersuchungen kann die Diagnose genauer eingegrenzt werden.

In Zweifelsfällen kann es sinnvoll sein, eine Zweitbegutachtung in einem Referenzzentrum zu veranlassen.

<b>Prof. Dr. Alfred Feller</b> , Institut für Pathologie, Universitätsklinikum Schleswig-Holstein (UKSH, Campus Lübeck) Ratzeburger Allee 160, 23538 Lübeck <a href="http://www.patho.uni-luebeck.de">www.patho.uni-luebeck.de</a>
<b>Prof. Dr. Falko Fendt, Institut für Pathologie</b> Universitätsklinikum Tübingen, Liebermeisterstraße 8 72076 Tübingen <a href="http://www.medicin.uni-tuebingen.de/Mitarbeiter/Institute/Pathologie+und+Neuropathologie">www.medicin.uni-tuebingen.de/Mitarbeiter/Institute/Pathologie+und+Neuropathologie</a>
<b>Prof. Dr. Dr. Martin-Leo Hansmann</b> , Senckenbergisches Institut für Pathologie, Universitätsklinikum Frankfurt Theodor-Stern-Kai 7, 60590 Frankfurt <a href="http://www.kgu.de/pathologie">www.kgu.de/pathologie</a>
<b>Prof. Dr. Wolfram Klapper</b> , Institut für Hämatopathologie und Lymphknotenregister Kiel, Universitätsklinikum Schleswig-Holstein (UKSH, Campus Kiel) Arnold-Heller-Str. 3, 24105 Kiel <a href="http://www.uni-kiel.de/path">www.uni-kiel.de/path</a>
<b>Prof. Dr. Peter Möller</b> , Institut für Pathologie, Universitätsklinikum Ulm Albert-Einstein-Allee 11, 89070 Ulm <a href="http://www.uniklinik-ulm.de/pathologie">www.uniklinik-ulm.de/pathologie</a>
<b>Prof. Dr. German Ott, Abteilung für Pathologie</b> Robert-Bosch-Krankenhaus, Auerbachstraße 110, 70376 Stuttgart <a href="http://www.rbk.de/standorte/robert-bosch-krankenhaus/abteilungen/pathologie">www.rbk.de/standorte/robert-bosch-krankenhaus/abteilungen/pathologie</a>
<b>Prof. Dr. Andreas Rosenwald</b> , Institut für Pathologie Universität Würzburg, Josef-Schneider-Str. 2 97080 Würzburg <a href="http://www.pathologie.uni-wuerzburg.de">www.pathologie.uni-wuerzburg.de</a>
<b>Prof. Dr. Dr. Harald Stein</b> , Pathodiagnostik Berlin Komturstraße 58-62, 12099 Berlin <a href="http://www.pathodiagnostik.de">www.pathodiagnostik.de</a>

Referenzpathologische Institute für die Lymphomdiagnostik

### Ausbreitungsdiagnostik

Um die genaue Ausbreitung des Lymphoms im Körper zu bestimmen, werden weitergehende Untersuchungen wie eine Computertomografie (CT) und eine Knochenmarkpunktion durchgeführt [sog. „Staging“]. Die Lymphomzellen können im Prinzip überall dort nachweisbar sein, wo sich normale Lymphozyten aufhalten, d.h. insbesondere in den Lymphknoten, aber auch im Knochenmark. Die Magnetresonanztomografie

(MRT bzw. Kernspin) ist in vielen Regionen zu ungenau. Eine Positronen-Emissions-Tomografie (PET) wird lediglich in den seltenen lokalisierten Stadien empfohlen.

Wird bei der Knochenmarkuntersuchung ein Befall festgestellt, wird davon ausgegangen, dass das gesamte Knochenmark befallen ist. Da bei einem Großteil der Patienten mit Mantelzell-Lymphom ein Knochenmarkbefall nachgewiesen werden kann, befinden sich fast alle Patienten im Stadium IV.

Wie hoch der prozentuale Anteil des Knochenmarkbefalls ist, ist von untergeordneter Bedeutung. Wichtiger ist, wie gut das Blutbild ist und ob noch normale Blutzellen nachproduziert werden können.

<b>Stadium I:</b> Befall einer Lymphknoten-Region
<b>Stadium II:</b> Befall mehrerer Lymphknoten-Regionen auf der gleichen Zwerchfellseite
<b>Stadium III:</b> Befall von Lymphknoten-Regionen beidseits des Zwerchfells
<b>Stadium IV:</b> Organbefall (z.B. Knochenmark, Leber, Lunge)

Stadieneinteilung nach Ann Arbor

### Therapie

Beim Mantelzell-Lymphom handelt es sich um eine sog. Systemerkrankung. Das heißt, bei den allermeisten Patienten hat sich die Krankheit von Anfang an im Körper ausgebreitet. Die Operation, bei der ein vergrößerter Lymphknoten entnommen wird, spielt therapeutisch keine Rolle. Bei den wenigen Patienten, bei denen die Krankheit regional begrenzt ist, hat die Bestrahlung einen Stellenwert. So kann beispielsweise in seltenen Fällen ein Mantelzell-Lymphom ausschließlich in der Magenschleimhaut vorkommen, ohne Befall des Knochenmarks. In diesem Fall reicht eine schonende Behandlung mit einer lokal begrenzten Bestrahlung aus.

Meistens reicht diese Art der Behandlung jedoch nicht, und es wird eine sog. Systemtherapie, d.h. eine Therapie, die über die Blutbahn im ganzen Körper wirkt, durchgeführt.

### Watch and Wait

Bei etwa 10-15% der Patienten mit Mantelzell-Lymphom verläuft die Erkrankung langsam und schleichend. In diesem Fall muss nicht sofort mit einer Behandlung begonnen werden. Man kann zunächst abwarten und den weiteren Verlauf beobachten (sog. „Watch and Wait“-Strategie). Die Möglichkeiten, einen schleichenden Verlauf bereits zum Diagnosezeitpunkt sicher vorherzusagen, sind allerdings begrenzt. Gewisse Rückschlüsse erlauben der Prognose-Index „MIPI“ (siehe S. 3) und der Proliferations-Marker Ki-67.

Punkte	Alter	ECOG	LDH/ ULN LDH	Leukozyten (10 <sup>9</sup> /L)
0	< 50	0-1	< 0,67	< 6,7
1	50-59	-	0,67-0,99	6,7-9,9
2	60-69	2-4	1,00-1,49	10,0-14,9
3	≥ 70	-	≥ 1,50	≥ 15,0

**MIPI-Index** (0-3 Punkte: niedriges Risiko, 4-5 Punkte: mittleres Risiko, 6-11 Punkte: hohes Risiko); LDH = Laktatdehydrogenase, ULN = Upper Limit of Normal = oberer Normwert, ECOG: Index zur Bestimmung des Allgemeinzustandes eines Patienten

Das Europäische Mantelzell-Lymphom Netzwerk stellt für die Bestimmung der Risikogruppe gemäß MIPI-Index eine Eingabemaske zur Verfügung, siehe:

[www.european-mcl.net/en/clinical\\_mipi.php](http://www.european-mcl.net/en/clinical_mipi.php)

### Therapie bei jüngeren Patienten

„Jünger“ bedeutet in Zusammenhang mit der Behandlung ≤ 65 Jahre, wobei es zunehmend mehr um das biologische Alter als um das rein kalendarische Alter geht. D.h. auch ältere Patienten, die körperlich sehr fit sind, fallen in diese Gruppe.

Sofern Patienten mit Mantelzell-Lymphom nicht zur o.g. Gruppe mit einem schleichenden Verlauf gehören, ist es sehr wichtig, direkt zu Beginn intensiv zu behandeln, denn man kann die Krankheit mit einer intensiven Therapie deutlich zurückdrängen. Selbst mit sehr empfindlichen Methoden ist die Krankheit dann bei vielen Patienten im Blut und im Knochenmark nicht mehr nachweisbar (sog. MRD-Diagnostik; MRD = **minimal residual disease** / minimale Resterkrankung).

Behandelt wird zunächst mit 6 Zyklen einer Kombination aus Antikörper plus Chemotherapie (3x R-CHOP/3x R-DHAP im Wechsel). Daran schließt sich eine Hochdosistherapie mit Rückübertragung eigener, zuvor gesammelter blutbildender Stammzellen an (= autologe Stammzelltransplantation), gefolgt von einer 3-jährigen Rituximab-Erhaltungstherapie.

Das Risiko, zusammen mit den Stammzellen Lymphomzellen zurückzuübertragen, wird insbesondere durch die vorangegangene Antikörper-Behandlung mit Rituximab minimiert.

### Therapie bei älteren Patienten

Für ältere Patienten ist die Hochdosis-Therapie mit autologer Stammzelltransplantation zu belastend, denn sie ist deutlich intensiver als eine normale Chemotherapie. Hier kommt eine Kombination wie R-CHOP oder R-Bendamustin infrage. In Deutschland ist die Substanz Bendamustin schon lange bekannt, denn sie ist in den 60er Jahren in der DDR entwickelt worden. Bendamustin ist relativ gut verträglich. Es kommt daher insbesondere bei älteren Patienten bzw. bei Patienten mit Begleiterkrankungen in Be-

tracht. Einen Stellenwert hat es außerdem bei Patienten, bei denen nur das Knochenmark oder das Blut befallen ist bzw. die keine großen Lymphknoten haben.

R-Bendamustin wurde in einer Studie bei Patienten mit langsam-wachsenden Lymphomen mit R-CHOP verglichen. Es zeigte sich, dass Patienten, die R-Bendamustin erhielten, ein etwas besseres Ansprechen hatten und auch länger krankheitsfrei lebten. Außerdem traten weniger Nebenwirkungen auf, speziell wird kein Haarausfall beobachtet. Das Mantelzell-Lymphom kann, wie erwähnt, einen schleichenden Verlauf haben. In dem Falle kann es – vorausgesetzt, es liegt Behandlungsbedürftigkeit vor; vgl. Abschnitt „Watch and Wait“ - gut mit Bendamustin behandelt werden. Das Mantelzell-Lymphom kann aber auch rasch voranschreiten, dann reicht Bendamustin in der Regel nicht aus. In dem Falle sollte eher CHOP zum Einsatz kommen.

### Polyneuropathie

Vincristin, das „O“ im CHOP-Schema, kann zu Nervenschädigungen (Polyneuropathie) führen. Dies äußert sich u.a. durch Beschwerden wie Kribbeln, Taubheitsgefühle und Schmerzen in den Fingern, aber auch in den Füßen. Solche Beschwerden treten häufig noch nicht bei der ersten Gabe auf, aber bei der zweiten oder bei späteren Gaben. Dann muss das Medikament ggf. abgesetzt werden (bei 20-25% der Patienten ist dies der Fall). Die Beschwerden lassen dann ganz langsam wieder nach. Medikamentös lässt sich die Symptomatik leider nur schwer beeinflussen.

### Vorbeugung eines Rückfalls

Das Mantelzell-Lymphom kann meistens zunächst gut zurückgedrängt werden, es ist aber bisher in vielen Fällen relativ schnell zu einem Rückfall gekommen. Es wurde daher überlegt, was man tun kann, um die Rückfallgefahr zu reduzieren. Jüngere Patienten werden zur Reduzierung der Rückfallgefahr mit einer Hochdosis-Therapie mit autologer Stammzelltransplantation und anschließender Rituximab-Erhaltung behandelt. Bei älteren Patienten wird versucht, die Krankheit ebenfalls mit einer Rituximab-Erhaltungstherapie möglichst lange in Schach zu halten.

Rituximab wird dabei alle zwei Monate über einen Zeitraum von zwei (nach Chemotherapie) oder drei Jahren (nach autologer Stammzelltransplantation) verabreicht. Diese Erhaltungstherapie ist in der Regel gut verträglich, allerdings kann der Antikörper das Immunsystem schwächen.

In der sog. MCL-Elderly-Studie wurden mehr als 500 ältere Patienten mit Mantelzell-Lymphom

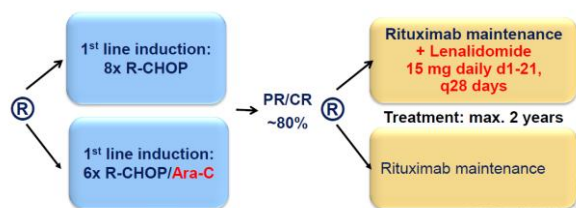
[MCL] aus acht europäischen Ländern eingeschlossen [vgl. Abb. unten]. Sie erhielten randomisiert entweder acht Zyklen R-CHOP oder 6 Zyklen R-FC. Jene Patienten, bei denen das Lymphom durch diese Therapie entweder ganz oder teilweise zurückgedrängt werden konnte, erhielten, abermals randomisiert, eine Erhaltungstherapie entweder mit Rituximab oder Interferon [Randomisierung = Zufallszuteilung zu verschiedenen Studienarmen].

Es konnte belegt werden, dass Rituximab in der Erhaltung dem Interferon überlegen ist. Die Remission dauerte länger an, und zumindest bei denjenigen Patienten, die im R-CHOP-Arm behandelt wurden, war auch das Gesamtüberleben besser. Ein wesentlicher Aspekt in dem Zusammenhang ist, dass Rituximab besser verträglich ist als Interferon. Die Rituximab-Erhaltungstherapie wurde daher seltener abgebrochen. Die Erhaltungstherapie mit Rituximab ist vor diesem Hintergrund heute Standard bei älteren Patienten mit Mantelzell-Lymphom.

Ähnliche Ergebnisse konnten auch bei jüngeren Patienten in einer französischen Studie belegt werden, in der die zusätzliche Rituximab-Erhaltung über drei Jahre zu einer weiteren Verbesserung des Überlebens geführt hat.

## Studien

In der aktuellen Studie „MCL-Elderly-R2“ wird dieses Konzept überprüft. Als Ersttherapie wird randomisiert 8 x R-CHOP mit 6 x R-CHOP /Cytarabin verglichen. Wird die Krankheit komplett oder teilweise zurückgedrängt, erhalten die Patienten nach erneuter Randomisation eine Erhaltungstherapie entweder mit Rituximab oder Rituximab/Lenalidomid [vgl. Abb.].



Ablaufschema der **MCL-Elderly-R2-Studie** für Patienten > 60 Jahre [MCL = mantle cell lymphoma; elderly = älter; PR = partielle bzw. teilweise Remission, CR = complete bzw. komplette Remission, maintenance = Erhaltung]

In der aktuellen „MCL-Younger-Studie“ für jüngere Patienten ( $\leq 65$  Jahre) wird die Integration von Ibrutinib in die Erstbehandlung geprüft. Es werden drei Therapiearme miteinander verglichen:

- 3xR-CHOP/3xR-DHAP und Hochdosistherapie mit autologer Stammzelltransplantation
- 3xR-CHOP/3xR-DHAP plus Ibrutinib und Hochdosistherapie mit autologer Stammzelltransplantation sowie Ibrutinib-Erhaltung

- 3xR-CHOP/3xR-DHAP plus Ibrutinib sowie Ibrutinib-Erhaltung

## Rückfall

Sollte trotz allem ein Rückfall auftreten, ist auch in dieser Situation eine Chemoimmuntherapie, d.h. eine Kombination aus Chemotherapie plus Antikörper, Standard, sofern die Remission 6 Monate angehalten hat. Wenn in der Erstbehandlung noch keine Hochdosis-Therapie mit autologer Stammzelltransplantation durchgeführt wurde, wird sie bei einem Rückfall in Betracht gezogen. Voraussetzung ist, dass der Allgemeinzustand des Patienten diese Therapie zulässt.

Bei jüngeren Patienten mit sehr gutem Allgemeinzustand kann eine allogene Stammzelltransplantation von einem Familien- oder Fremdspender in Erwägung gezogen werden. Diese Therapiemethode ist allerdings sehr risikoreich und mit einer hohen Komplikationsrate behaftet.

Auf der anderen Seite stehen inzwischen verschiedene hochwirksame „gezielte“ Therapieansätze zur Verfügung.

## Ibrutinib

Ibrutinib weist von allen gezielten Therapien die höchste Ansprechrate auf. Das Medikament wird als Kapsel eingenommen und hemmt ein bestimmtes Enzym (Bruton'sche Tyrosinkinase), das bei der Signalübertragung in B-Lymphozyten eine wichtige Rolle spielt. Das Ansprechen ist selbst bei stark vorbehandelten Patienten erstaunlich gut. Zudem ist das Medikament relativ gut verträglich.

## Lenalidomid

Ein weiteres im Rückfall zugelassenes Medikament ist Lenalidomid. Empfehlenswert ist eine Kombination mit Rituximab. Auch wenn die Ansprechrate etwas niedriger ist, wird z.T. anhaltende Krankheitsfreiheit erzielt. Diese Therapie bietet sich für Patienten mit Kontraindikationen für Ibrutinib an (z.B. Blutverdünnung, Herzrhythmusstörungen).

## Temsirolimus

Für Mantelzell-Lymphom-Patienten mit Rückfall oder refraktärer Erkrankung ist ebenfalls der mTOR-Inhibitor Temsirolimus zugelassen. Da es als einzelne Substanz jedoch nur bei einem Drittel der Patienten ein Ansprechen erzielt, wird eine Kombination mit Chemotherapie (z.B. Bendamustin) empfohlen.

Auch für den Proteasom-Inhibitor **Bortezomib** hat man festgestellt, dass die Therapieergebnisse deutlich besser sind, wenn man das Medikament mit Chemotherapie kombiniert.

## Nachsorge

Üblicherweise findet in den ersten 2 Jahren nach Beendigung der Therapie alle drei Monate eine Nachsorgeuntersuchung statt, im 3.-5. Jahr alle sechs Monate und im 6.-10. Jahr alle 12 Monate.

Dabei stehen die körperliche Untersuchung und die Kontrolle bestimmter Blutwerte (insbesondere Blutbild und LDH) im Vordergrund. Hinsichtlich der bildgebenden Verfahren besteht ein mögliches Vorgehen darin, dass jedes zweite Mal eine CT-Untersuchung durchgeführt wird und im weiteren Verlauf mehr und mehr auf Ultraschall-Untersuchungen des Bauchraums übergegangen wird. Die Lunge kann man leider nicht mit Ultraschall untersuchen, hier kommt als Alternative zum CT eine normale Röntgenaufnahme in Betracht. Je nach Ausgangslage sowie abhängig vom Verlauf kommen ggf. weitere Untersuchungen hinzu.

## Fazit

In den letzten Jahrzehnten wurden große Fortschritte in der Behandlung des Mantelzell-Lymphoms erzielt. Die Erkrankung kann immer besser zurückgedrängt werden, u.a. durch die Chemoimmuntherapie, die Hochdosis-Therapie mit autologer Stammzelltransplantation und die Antikörper-Erhaltungstherapie. Weitere Medikamente mit ganz neuem Wirkmechanismus sind im Rückfall zugelassen. Es besteht die berechtigte Hoffnung, dass sich die Prognose durch die zukünftige Gabe dieser gezielten Therapieansätze in der Erstlinientherapie weiter verbessert.

**Die Leitlinie zur Behandlung des Mantelzell-Lymphoms der Deutschen Gesellschaft für Hämatologie und Medizinische Onkologie [DGHO] ist öffentlich zugänglich unter: [www.dgho-onkopedia.de](http://www.dgho-onkopedia.de)**

<b>Autologe Stammzelltransplantation:</b> Rückübertragung eigener blutbildender Stammzellen nach Hochdosistherapie
<b>Allogene Stammzelltransplantation:</b> Stammzelltransplantation von einem verwandten oder unverwandten Spender
<b>B-Zellen:</b> B-Lymphozyten; bestimmte weiße Blutkörperchen, die eine wichtige Funktion bei der Antikörperbildung haben
<b>Chemoimmuntherapie:</b> Behandlung mit Chemotherapie in Kombination mit einem Antikörper R-CHOP: <b>R</b> ituximab, <b>C</b> yclophosphamid, <b>D</b> oxorubicin ( <b>H</b> ), <b>V</b> incristin ( <b>O</b> ), <b>P</b> rednison R-DHAP: <b>R</b> ituximab, <b>D</b> examethason, <b>C</b> ytarabin (Hochdosis- <b>A</b> ra-C, <b>C</b> isplatin) R-FC: <b>R</b> ituximab, <b>F</b> ludarabin, <b>C</b> yclophosphamid
<b>Induktion:</b> erste Therapiephase zur Einleitung einer Rückbildung der Erkrankung
<b>LDH:</b> Laktatdehydrogenase; eine erhöhte LDH ist bei Non-Hodgkin-Lymphomen in der Regel ein ungünstiger Risikofaktor
<b>Leukozyten:</b> weiße Blutkörperchen
<b>Lymphozyten:</b> siehe B-Zellen
<b>Maligne:</b> Bösartig
<b>Proliferationsmarker Ki-67:</b> Dieser Marker gibt an, wie viele Zellen in einer Gewebeprobe sich in der Wachstumsphase befinden.
<b>Randomisierung:</b> Zufallszuteilung zu verschiedenen Studienarmen
<b>Refraktär:</b> Ein Tumor ist refraktär, wenn kein ausreichendes Ansprechen auf die bisher durchgeführte Therapie erreicht wird
<b>Remission:</b> Ansprechen auf die Therapie; unterschieden wird eine Teil- von einer Vollremission
<b>Rezidiv:</b> Rückfall
<b>Staging:</b> Ausbreitungsdiagnostik
<b>Translokation:</b> Veränderung, bei der ein Teil eines Chromosoms auf ein anderes übertragen wird.

Erläuterungen zu Fachbegriffen und Abkürzungen