

**DLH-Geschäftsstelle:**

Thomas-Mann-Str. 40, 53111 Bonn

Tel.: 0228-33 88 9 200

 E-Mail: [info@leukaemie-hilfe.de](mailto:info@leukaemie-hilfe.de)

Fax: 0228-33 88 9 222

 Internet: [www.leukaemie-hilfe.de](http://www.leukaemie-hilfe.de)


Mitglied bei



## Marginalzonen-Lymphome

Textaufbereitung zum Vortrag „Marginalzonen-Lymphome“ auf dem DLH-Kongress am 9./10. Juni 2018 in Düsseldorf. Referent: Prof. Andreas Viardot, Universitätsklinikum Ulm, Klinik für Innere Medizin III, Albert-Einstein-Allee 23, 89081 Ulm, E-Mail [andreas.viardot@uniklinik-ulm.de](mailto:andreas.viardot@uniklinik-ulm.de)

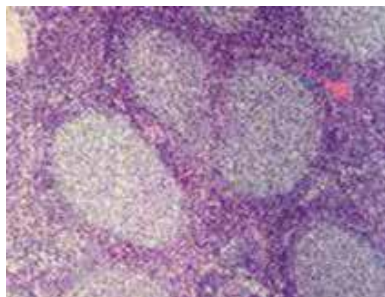
[Erläuterungen zu Fachbegriffen und Abkürzungen siehe Textende]

### Einleitung

Maligne Lymphome sind bösartige Erkrankungen des Lymphsystems. Grob unterteilt werden die malignen Lymphome in Hodgkin- und Non-Hodgkin-Lymphome („Non“ = „Nicht“). Marginalzonen-Lymphome gehören zu den Non-Hodgkin-Lymphomen und machen etwa 7% aller Lymphome aus.

Die Ursprungszelle beim Marginalzonen-Lymphom ist ein B-Lymphozyt. Lymphozyten gehören zu den weißen Blutkörperchen. Sie können sich im Blut, in den Lymphbahnen und im Knochenmark frei bewegen. Sie spüren Bakterien oder andere Krankheitserreger - ggf. auch Krebszellen – auf. Dann werden sie aktiv und beginnen sich zu vermehren. Die Zellen durchlaufen einen Entwicklungsprozess, der in der Regel in den Lymphknoten stattfindet. Die dabei entstehenden Plasmazellen bilden Antikörper, die die Krankheitserreger bekämpfen.

Den Begriff Marginalzonen-Lymphom gibt es seit 1994. Zu dem Zeitpunkt wurde die REAL-Klassifikation veröffentlicht, in der erstmalig Marginalzonen-Lymphome beschrieben wurden.



Die „Marginalzone“ ist ein bestimmter Bereich des Lymphfollikels. Von diesem Bereich leitet sich die Krankheitsbezeichnung ab.

Feingewebliches Bild von Lymphfollikeln  
Marginalzonen-Lymphome schreiten in der Regel nur sehr langsam fort. Sie gehören also zu den niedrig-malignen Lymphomen. Häufig ist das Lymphom schon jahrelang im Körper, bevor die Diagnose gestellt wird. Es fällt nicht auf, weil es zu Beginn selten mit Symptomen einhergeht. Ei-

nige Pathologen sind der Auffassung, dass es auch aggressive Marginalzonen-Lymphome gibt. In die Klassifikation hat diese Kategorie jedoch bisher keinen Eingang gefunden.

Ein langsam fortschreitendes Marginalzonen-Lymphom kann aber in ein aggressives Lymphom übergehen. Die Wahrscheinlichkeit beträgt etwa drei Prozent in 10 Jahren. Je nach Subtyp kann dieser Wert niedriger (z.B. beim Marginalzonen-Lymphom des Magens) oder höher (z.B. beim nodalen Marginalzonen-Lymphom) liegen [zu den Subtypen siehe Seite 2-5].

### Ursachen

Bei Marginalzonen-Lymphomen können chronische Infektionen, z.B. mit dem Magen-Bakterium *Helicobacter pylori* oder rheumatische Autoimmun-Erkrankungen, wie z.B. das Sjögren-Syndrom, zur Entstehung der Erkrankung beitragen. Das Immunsystem wird dadurch dauerhaft angeregt. In den 90er Jahren war das Bakterium *Helicobacter pylori* in der Bevölkerung weit verbreitet. Trotzdem war ein Marginalzonen-Lymphom des Magens selten. Daraus lässt sich ableiten, dass zusätzliche Faktoren eine Rolle spielen müssen. Ähnliches gilt für rheumatische Autoimmun-Erkrankungen.

Wenn Lymphozyten Krankheitserreger bekämpfen, vermehren sie sich. Bei der Vermehrung und Ausdifferenzierung können Fehler auftreten. Es kann z.B. zu einer Umlagerung von Genmaterial eines Chromosoms auf ein anderes Chromosom kommen. Dies nennt man „Translokation“. Dadurch wird ggf. ein Gen aktiviert, das Wachstumssignale aussendet. Dann entstehen Zellen, die sich immer weiter teilen. Der Körper verfügt zwar über bestimmte Schutzmechanismen, um solche Zellen wieder zu beseitigen. Wenn sich solche Fehler aber häufen – wie bei einer chronischen Infektion oder einer

rheumatischen Autoimmunerkrankung - kann es sein, dass sich eine Krebserkrankung entwickelt.

Es gibt auch Patienten mit einem Marginalzonen-Lymphom, bei denen weder ein Zusammenhang mit einer Infektion noch mit einer rheumatischen Autoimmunerkrankung hergestellt werden kann. Manchmal spielt Zufall eine Rolle. Dann ist es einfach "Pech", wenn eine Krebserkrankung entsteht.

Wichtig ist zu betonen, dass es sich bei den beschriebenen Veränderungen des Genmaterials nicht um erbliche Veränderungen handelt. Die Veränderungen kommen lediglich in den betroffenen Körperzellen vor und insbesondere nicht in den Ei- und Samenzellen. Sie können also nicht vererbt werden. In der Regel finden sich in der Familie von Betroffenen, die eine solche Erkrankung haben, keine weiteren Patienten mit einem Marginalzonen-Lymphom.

### Drei Formen der Erkrankung

Bei den Marginalzonen-Lymphomen werden drei verschiedene Formen der Erkrankung unterschieden: das extranodale Marginalzonen-Lymphom, das splenische Marginalzonen-Lymphom und das nodale Marginalzonen-Lymphom. Das **extranodale** Marginalzonen-Lymphom macht ca. 70% aller Marginalzonen-Lymphome aus und wird – je nach befallenem Organ - in viele verschiedene Untergruppen unterteilt. „Extranodal“ bedeutet, dass das Lymphom von lymphatischem Gewebe außerhalb der Lymphknoten ausgeht [nodus (lat.) = Knoten]. Bei einem Großteil der Patienten hat sich die Erkrankung noch nicht im Körper ausgebreitet. Sie befindet sich zunächst nur an einer bestimmten Stelle, z.B. in einem Organ wie dem Magen.

Beim **splenischen** Marginalzonen-Lymphom geht das Lymphom von der Milz aus [splen (lat.) = Milz]. Dieser Subtyp macht ca. 20% aller Marginalzonen-Lymphome aus. Auch das Blut und das Knochenmark sind bei diesem Lymphom häufig betroffen.

Bei den **nodalen** Marginalzonen-Lymphomen geht die Erkrankung von den Lymphknoten aus - so wie dies auch bei anderen klassischen, langsam fortschreitenden Lymphomen der Fall ist. Die vergrößerten Lymphknoten sind typischerweise nicht schmerzhaft. Diese Form der Erkrankung macht etwa 10% aller Marginalzonen-Lymphome aus. Patienten mit einem nodalen Marginalzonen-Lymphom müssen besonders gut untersucht werden, um sicher zu gehen, dass das Lymphom nicht vielleicht doch von einem Organ und insbesondere auch nicht von der Milz ausgegangen ist.

In den letzten Jahren wurde anhand genetischer Marker festgestellt, dass die verschiedenen Formen des Marginalzonen-Lymphoms eigenständige Erkrankungen sind. Häufig, d.h. bei mehr als 80% der Patienten, finden sich beim extranodalen Marginalzonen-Lymphom die Translokationen t(11;18) und t(14;18). Die Translokation t(11;18) kommt eher beim Marginalzonen-Lymphom des Magens vor, die Translokation t(14;18) eher beim Marginalzonen-Lymphom der Speicheldrüsen. Für das splenische Marginalzonen-Lymphom ist die Deletion 7q ein typisches Merkmal. Diese Veränderung findet sich bei ca. 30% der Patienten. Mutationen im BRAF-Gen sind typisch für Patienten mit nodalem Marginalzonen-Lymphom. Etwa jeder fünfte Patient hat eine solche Mutation.

### Extranodale Marginalzonen-Lymphome

Jedes Organ-Lymphom hat seine Besonderheiten. Die Anzahl der Patienten pro Organ-Gruppe ist bei dieser ohnehin schon seltenen Erkrankung gering. Das erschwert die Forschung in diesem Bereich. Im Folgenden wird auf die häufigeren Untergruppen eingegangen.

50%	Magen
<b>Nicht-Magen</b>	
26%	Speicheldrüse
17%	Auge
12%	Haut
8%	Lunge
7%	Rachen, Mandeln, Zunge
6%	Schilddrüse
13%	<i>mehrfacher Befall</i>
11%	<i>sonstige Organe</i>

Häufigkeitsverteilung der einzelnen Untergruppen der extranodalen Marginalzonen-Lymphome (nach E. Zucca, Blood, 2003)

### Extranodales Marginalzonen-Lymphom des Magens

1983 wurde von zwei Forschern in Australien das Magenbakterium *Helicobacter pylori* entdeckt. Zu dem Zeitpunkt glaubte man noch, dass Bakterien im Magen nicht überleben können. Deswegen hat es lange gedauert, bis die Entdeckung allgemein akzeptiert wurde. Im Jahr 2005 haben die beiden Forscher sogar den Nobelpreis dafür bekommen. *Helicobacter pylori* ist die häufigste Ursache von Magen- und Dünndarmgeschwüren weltweit. Aufgrund der Entdeckung dieses Bakteriums wurde es möglich, Patienten mit Magen- und Dünndarmgeschwüren mit einer Antibiotika-Therapie zu behandeln. Das war ein großer Fortschritt.

Eine weitere Erkenntnis bestand 1991 darin, dass es einen Zusammenhang zwischen *Helicobacter pylori* und Magen Lymphomen gibt.

Damals hatten viele Menschen einen Befall mit diesem Magenkeim, aber nur wenige bekamen ein Magen-Lymphom. Dennoch war es offensichtlich, dass es einen Zusammenhang gibt. 1993 wurde gezeigt, dass es möglich ist, das Marginalzonen-Lymphom des Magens mit einer siebentägigen antibiotischen Behandlung zu heilen, zumindest dann, wenn die Erkrankung noch auf den Magen beschränkt ist. Die Heilungsrate liegt dann bei 80 %. Das war eine Sensation, ein „Paukenschlag“ in der Wissenschaft. Früher wurde der Magen entfernt - mit dramatischen Auswirkungen für die Lebensqualität. Dies ist heute in der Regel nicht mehr nötig.

Extranodale Marginalzonen-Lymphome des Magens sind inzwischen seltener geworden. Das liegt daran, dass ein Befall mit *Helicobacter pylori* heute frühzeitiger behandelt wird. Da es in Deutschland immer weniger Infizierte gibt, wird der Keim außerdem seltener übertragen. Wenn heute ein extranodales Marginalzonen-Lymphom des Magens diagnostiziert wird, ist der Magenkeim viel seltener nachweisbar als früher. Aber selbst wenn der Magenkeim nicht nachweisbar ist, kann eine antibiotische Therapie zum Erfolg führen, wenngleich mit geringerer Wahrscheinlichkeit. Manchmal kommt es zu Rückfällen. Dann kann erneut ein Therapieversuch mit Antibiotika erfolgen.

### Strahlentherapie

Wenn die Behandlung mit Antibiotika nicht anspricht, wird beim Magen-Lymphom, wie auch bei vielen anderen extranodalen Marginalzonen-Lymphomen, eine Strahlentherapie durchgeführt. Diese Therapie ist so effektiv, dass es kaum zu Rückfällen kommt.

Die Bestrahlung kann aber auch Nebenwirkungen haben, insbesondere in Abhängigkeit davon, wo bestrahlt werden muss. Beim Magen liegen die Niere, die Bauchspeicheldrüse, die Leber, große Gefäße und einige Wirbelkörper im Strahlenfeld. Diese Organe und Strukturen können durch Strahlung geschädigt werden. Die Bestrahlung sollte daher im Hinblick auf die Dosis und die Größe des Strahlenfeldes so schonend wie möglich sein.

### Watch & Wait

Eine Alternative zur Strahlentherapie kann beobachtendes Abwarten sein [„Watch & Wait“]. Dies ist ein gängiges Standardvorgehen bei langsam fortschreitenden Lymphomen. Tatsächlich ändert sich am Befund häufig wenig, auch wenn keine Therapie durchgeführt und nur der weitere Verlauf beobachtet wird. In einer Studie wurden 108 Patienten mit Marginalzonen-Lymphom des Magens über 4 Jahre nachbeobachtet. Sie waren antibiotisch behandelt worden. Nach der

Behandlung hatten sie keine Symptome mehr, allerdings war das Lymphom noch nachweisbar. Nur bei 4 von 108 Patienten kam es im weiteren Verlauf zu einem Fortschreiten der Erkrankung. Bei einem Patienten kam es zu einem Übergang in eine aggressive Form. Allen anderen Patienten ging es gut. Bei 35 Patienten ist das Lymphom im weiteren Verlauf sogar komplett verschwunden, ganz ohne weitere Therapie. Mit beobachtendem Abwarten liegt man also häufig nicht falsch.

Die Erkenntnis, ein Lymphom mit Antibiotika heilen zu können, scheint nicht begrenzt auf extranodale Marginalzonen-Lymphome des Magens zu sein. Bei extranodalen Marginalzonen-Lymphomen des Auges wurde ein Zusammenhang mit dem Bakterium *Chlamydia psittaci* beschrieben. Mit einer antibiotischen Therapie kann bei etwa der Hälfte der Patienten eine Besserung erreicht werden. Bei etwa 20% der Patienten bildet sich das Lymphom komplett zurück. Auch bei Marginalzonen-Lymphomen der Haut (Zusammenhang mit: *Borellia burgdorferi*) und des Dünndarms (Zusammenhang mit: *Helicobacter pylori* im Zwölffingerdarm bzw. *Chlamydia jejuni* in tiefer gelegenen Abschnitten des Dünndarms) gibt es Therapieerfolge mit Antibiotika. Beim Marginalzonen-Lymphom der Lunge wurde das Bakterium *Achromobacter xylosoxidans* beschrieben, das ein möglicher Angriffspunkt sein könnte. Beim splenischen Marginalzonen-Lymphom wurde ein Zusammenhang mit dem Hepatitis C-Virus entdeckt. Dies ist von Bedeutung, da die Hepatitis C inzwischen mit neuen Medikamenten heilbar ist - und damit eventuell auch das Lymphom.

### Extranodales Marginalzonen-Lymphom des Auges

Marginalzonen-Lymphome sind die häufigste Krebserkrankung des Auges. Sie können von der Bindehaut, der Tränendrüse oder der Augenhöhle ausgehen. Oft gehen die Patienten zum Augenarzt, weil sie Beschwerden an der Bindehaut haben. In ausgeprägteren Fällen kommt es zu einer Schwellung der Bindehaut oder sogar zu einem Hervortreten des Auges. Bei Patienten ohne Beschwerden kann mit einer Therapie zunächst abgewartet werden. In einer Untersuchung mit 36 Patienten benötigten nur 30% nach sieben Jahren eine Behandlung. Bei den übrigen Patienten war der Verlauf stabil. Auf eine antibiotische Behandlung sprechen etwa die Hälfte der Patienten an, bemerkenswerterweise sogar dann, wenn das Bakterium *Chlamydia psittaci* gar nicht nachweisbar ist. Wenn man die entsprechende Zeit hat, also keine ausgeprägten Beschwerden bestehen, ist ein Behandlungsversuch mit einem Antibioti-

kum gerechtfertigt. Wenn Beschwerden bestehen, wird bestrahlt. Etwa jeder vierte Patient entwickelt allerdings nach der Strahlentherapie einen Grauen Star, der operiert werden muss. Einige Patienten bekommen Entzündungen der Hornhaut oder leiden unter anderen Sehverschlechterungen. Insbesondere bei älteren Patienten, die oftmals bereits ein eingeschränktes Sehvermögen haben, muss die Entscheidung für eine Strahlentherapie gut abgewogen werden. In einer Studie der Strahlenklinik am Universitätsklinikum Heidelberg wurde mit einer relativ geringen Dosis von 4 Gray bestrahlt. Die Ergebnisse waren gut und es traten weniger Nebenwirkungen auf. Insbesondere bei älteren Patienten scheint dieses Vorgehen eine sinnvolle Alternative zu sein.

### **Extranodales Marginalzonen-Lymphom der Speicheldrüsen**

Beim Marginalzonen-Lymphom der Speicheldrüsen besteht in etwa 40% der Fälle ein Zusammenhang mit einer rheumatischen Autoimmunerkrankung. In der überwiegenden Mehrzahl der Fälle haben die Patienten ein Sjögren-Syndrom, in einigen Fällen auch klassisches Rheuma oder eine Sklerodermie.

Beim Sjögren-Syndrom richtet sich das Immunsystem gegen die eigenen Speicheldrüsen. Die Patienten leiden dadurch unter Trockenheit des Mundes und der Augen [sog. Sicca-Syndrom]. Gelenkschmerzen und andere Symptome können hinzukommen. Häufig sind Frauen mittleren Alters betroffen. In einigen Fällen ist es den Patienten gar nicht bewusst, dass sie eine solche Erkrankung haben.

Da der Verlauf des Marginalzonen-Lymphoms oft sehr schleichend ist, kann bei Patienten, die nicht unter Beschwerden leiden, zunächst mit einer Therapie abgewartet werden [„Watch & Wait“]. Sofern eine rheumatische Autoimmunerkrankung zugrunde liegt, sollte diese effektiv behandelt werden. Allerdings sind die Therapieergebnisse nicht vergleichbar mit z.B. einer antibiotischen Behandlung beim Magen-Lymphom. Dies liegt daran, dass diese Erkrankungen nicht so einfach zu behandeln sind wie bakterielle Infektionen.

Bei Behandlungsbedürftigkeit kann eine Bestrahlung durchgeführt werden. Eine Nebenwirkung kann Mundtrockenheit sein. Viele Patienten leiden zwar ohnehin schon unter Mundtrockenheit, dennoch muss gut überlegt werden, ob eine Strahlentherapie durchgeführt wird. Nicht alle Patienten haben ein zugrundeliegendes Sjögren-Syndrom. Alternativ kommt eine medikamentöse Behandlung in Betracht. Dies macht insbesondere dann Sinn, wenn gleichzeitig eine

behandlungsbedürftige rheumatische Autoimmunerkrankung vorliegt. Der Antikörper Rituximab hat bei diesen Erkrankungen ebenfalls einen Stellenwert im Behandlungskonzept.

### **Splenisches Marginalzonen-Lymphom**

Während die extranodalen Marginalzonen-Lymphome ganz überwiegend sehr gutartig verlaufende Erkrankungen sind, gibt es beim splenischen Marginalzonen-Lymphom auch Formen, die schwerer zu behandeln sind. Dies kann insbesondere dann der Fall sein, wenn bestimmte Werte im Blut verändert sind (LDH erhöht, Hämoglobin und Albumin erniedrigt) oder eine bestimmte Veränderung im Genmaterial der betroffenen Zellen vorliegt (Deletion 17p bzw. TP53 Mutation).

Wenn der Patient keine Beschwerden hat, die Blutwerte relativ gut sind und die Milz nicht stark vergrößert ist, kann mit der Behandlung zunächst abgewartet werden [„Watch & Wait“]. Dies gilt auch dann, wenn ein Milz-Lymphom noch gar nicht einwandfrei diagnostiziert werden konnte. Manchmal sind alle anderen Untersuchungen unauffällig. Mit einer Biopsie, also einer Probeentnahme aus der Milz, ist man zurückhaltend, weil es zu komplikationsreichen Nachblutungen kommen kann. Auch die Entscheidung für eine Milzentfernung aus rein diagnostischen Zwecken wird nicht leichtfertig getroffen (s.u.). Wenn die Milz sich nicht weiter vergrößert, besteht kein Handlungsbedarf. Bei Patienten, die gleichzeitig eine Hepatitis C haben, sollte diese Infektion behandelt werden. Es gibt neue Medikamente gegen Hepatitis C, die zwar teuer, aber sehr effektiv sind.

Wenn das Lymphom Beschwerden bereitet, die Blutzellwerte sich deutlich verschlechtern oder die Milzgröße rasch zunimmt, besteht Handlungsbedarf. Über viele Jahre bis Jahrzehnte wurde empfohlen, die Milz zu entfernen. Diese Operation kann allerdings mit Komplikationen einhergehen. Es kann zu Nachblutungen und Infektionen kommen. Nach einer Milzentfernung können die Blutplättchen massiv ansteigen. Dann können sich Blutgerinnsel bilden, die mit einem erhöhten Risiko für Thrombosen und Embolien einhergehen. Die Blutplättchen-Werte werden zwar mit der Zeit besser, wodurch auch das Thromboserisiko sinkt. Aber einige Patienten haben selbst nach Jahren noch erhöhte Werte. Bei Infekten können die Werte ansteigen. Angrenzende Organe, wie z.B. die Bauchspeicheldrüse, können bei der Operation verletzt werden. Die Milz hat außerdem eine gewisse Funktion in der Immunabwehr, speziell bei der Abwehr von bestimmten Bakterien. Daher sind bei einer Milzentfernung bestimmte

Vorsichtsmaßnahmen erforderlich. Mindestens vier Wochen vor der Milzentfernung sollte gegen drei Bakterienarten geimpft werden (Meningokokken, Hämophilus Influenzae, Pneumokokken). Alle zehn Jahre müssen diese Impfungen aufgefrischt werden. Wenn die Impfungen vergessen wurden oder nicht durchgeführt werden konnten, müssen vorbeugend Antibiotika eingenommen werden.

Ein Vorteil der Milzentfernung besteht darin, dass eine genaue Diagnose gestellt werden kann. Wenn die Milz komplett entnommen wird, hat der Pathologe mehr Material, das er untersuchen kann. Unter Umständen ergibt sich bei der Untersuchung, dass gar kein splenisches Marginalzonen-Lymphom vorgelegen hat. Das Marginalzonen-Lymphom der Milz ist in einigen Fällen nicht einfach von bestimmten anderen Lymphomerkkrankungen, wie z.B. der Haarzell-Leukämie, dem Morbus Waldenström oder einem auf die Milz beschränkten follikulären Lymphom, zu unterscheiden.

Ein weiterer Vorteil der Milzentfernung besteht darin, dass sich das Blutbild nach der Milzentfernung in der Regel deutlich erholt. Wenn der Patient niedrige Blutzellwerte hat, liegt das meistens nicht am Knochenmarkbefall, sondern an der großen Milz. Die Milz baut Blutzellen ab. Wenn sie vergrößert ist, baut sie - unabhängig von der Ursache der Milzvergrößerung - verstärkt Blutzellen ab. In dem Moment, in dem man die Milz entfernt, verbessern sich die Blutzellwerte - oft schlagartig innerhalb von Stunden. Es wurde sogar beschrieben, dass die Lymphomzellen nach der Milzentfernung auch im Blut und im Knochenmark nicht mehr nachweisbar waren. Vor jeder Milzentfernung sollte dennoch das Knochenmark vorsichtshalber untersucht werden, um sicher zu gehen, dass im Knochenmark nicht evtl. noch eine andere Störung vorliegt.

Inzwischen gibt es Medikamente, mit denen sich möglicherweise ähnliche Ergebnisse erzielen lassen wie mit der Operation. Die Daten aus verschiedenen Studien sind allerdings widersprüchlich. Daher ist die Frage, ob einer Milzentfernung oder einer medikamentösen Behandlung der Vorzug zu geben ist, noch nicht abschließend geklärt.

In der Praxis hat sich folgendes Vorgehen bewährt: Bei Patienten, die jung und nicht durch andere Erkrankungen vorbelastet sind, ist die Chance groß, dass die Erkrankung nach einer Milzentfernung auf Dauer fernbleibt. Das Risiko für Komplikationen hält sich bei diesen Patienten in Grenzen. Neben- und Langzeitfolgen einer medikamentösen Therapie werden vermieden.

Bei älteren Patienten, die ein erhöhtes Komplikationsrisiko infolge einer Milzentfernung haben, ist eine medikamentöse Therapie sinnvoller. Man kann entweder den Antikörper Rituximab als Monotherapie verabreichen oder ihn mit einer relativ gut verträglichen Chemotherapie, wie z.B. Bendamustin, kombinieren. Letzteres kommt vor allem dann infrage, wenn die Milz sehr groß ist. Es ist durchaus möglich, auch eine sehr große Milz allein mit Medikamenten zu verkleinern. Wenn eine Deletion 17p bzw. TP53-Mutation vorliegt, spricht die Standardtherapie aus Antikörper und Chemotherapie in der Regel nicht gut an. In solchen Fällen kann eine Behandlung mit Ibrutinib in Betracht gezogen werden [vgl. Abschnitt „Ibrutinib“, S. 6].

### **Nodales Marginalzonen-Lymphom**

Das nodale Marginalzonen-Lymphom verläuft ähnlich wie andere langsam fortschreitende Lymphome, deren Hauptvertreter das Follikuläre Lymphom ist. Die Behandlung leitet sich daher von derjenigen des Follikulären Lymphoms ab. In den fortgeschrittenen Stadien III und IV ist, solange keine Beschwerden bestehen, zunächst keine Behandlung erforderlich [„Watch & Wait“]. Bei Therapiebedürftigkeit wird häufig mit 6 Zyklen Bendamustin/Rituximab behandelt. Damit kann das Lymphom oftmals über mehrere Jahre in Schach gehalten werden.

Eine Erhaltungstherapie mit dem Antikörper Rituximab ist für die Behandlung des Marginalzonen-Lymphoms bisher nicht zugelassen. Allerdings wurden auf dem Europäischen Hämatologen-Kongress (EHA) 2018 in Stockholm vielversprechende Daten einer vergleichenden Studie präsentiert. In dieser Studie wurde die Rituximab-Erhaltungstherapie bei 100 Marginalzonen-Lymphom-Patienten untersucht. Das Risiko für ein Fortschreiten der Erkrankung konnte durch die Rituximab-Erhaltungstherapie um 65% gesenkt werden. Der Antikörper wurde dabei alle zwei Monate über zwei Jahre verabreicht. Ein Vorteil im Gesamtüberleben konnte bisher nicht nachgewiesen werden, aber die Nachbeobachtungszeit ist noch relativ kurz.

### **Rückfall nach Chemoimmuntherapie**

Wichtig für die Therapieentscheidung bei einem Rückfall nach einer Chemoimmuntherapie ist, wie viel Zeit seitdem vergangen ist. Wenn mindestens zwei Jahre vergangen sind, kann die Therapie wiederholt werden. Es ist aber auch möglich, eine andere Therapie zu verabreichen. In der Regel kann die Erkrankung erneut über längere Zeit unter Kontrolle gebracht werden. Wenn die Erkrankung allerdings bereits in den ersten zwei Jahren nach der Ersttherapie wiederkehrt oder gar ein Ansprechen ganz aus-

bleibt, kommen auf jeden Fall andere Medikamente zum Einsatz. Des Weiteren ist die Teilnahme an einer Studie eine Option. In seltenen Fällen kann bei jungen, körperlich fitten Patienten eine Hochdosis-Chemotherapie mit autologer Stammzelltransplantation in Betracht gezogen werden.

### **Neue Medikamente**

Einige Medikamente, die bei anderen Lymphomarten schon zugelassen sind, sind möglicherweise auch bei Marginalzonen-Lymphomen sinnvoll. In diesen Fällen kann eine Behandlung direkt bei der Krankenkasse beantragt werden, wenn Standardtherapien nicht ausreichend gewirkt haben.

#### **Ibrutinib**

Ibrutinib wurde im Januar 2017 in den USA für das Marginalzonen-Lymphom zugelassen. Die Zulassung beruht auf einer Studie mit 63 Patienten (51% extranodal, 22% splenisch, 27% nodal). Die Patienten hatten im Mittel bereits zwei Vortherapien erhalten. Etwa die Hälfte der Patienten hat auf die Therapie angesprochen. Es handelt sich um eine Tablettentherapie, die solange gegeben wird, wie sie wirkt und verträglich ist. Ibrutinib ist allerdings ein Medikament, das relativ lange braucht, um seine Wirkung zu entfalten.

Die relativ dürftige Datengrundlage hat in Europa für eine Zulassung nicht ausgereicht. In besonderen Fällen, wie z.B. dem Vorliegen einer Deletion 17p bzw. TP53-Mutation, macht eine Behandlung mit Ibrutinib aber durchaus Sinn, da hier die herkömmliche Chemoimmuntherapie nicht wirksam ist, Ibrutinib hingegen schon. Wenngleich Ibrutinib in Europa nicht für das Marginalzonen-Lymphom zugelassen ist, besteht eine Zulassung für verschiedene andere Lymphomerkkrankungen.

#### **Lenalidomid**

Lenalidomid ist ein Abkömmling von Thalidomid, dem ehemaligen Contergan. Bei der Verschreibung sind bestimmte Vorschriften einzuhalten. In Studien sprachen Patienten mit Marginalzonen-Lymphom gut auf eine Behandlung mit Lenalidomid an. Dieses Medikament kann daher eine Option sein, wenn eine Chemotherapie nicht hilft oder nicht infrage kommt. Lenalidomid wird als Tablette eingenommen. Als Nebenwirkung kann es zu Blutbildverschlechterungen kommen. Außerdem muss darauf geachtet werden, dass es nicht zu einer Thrombose kommt.

#### **Obinutuzumab**

Obinutuzumab ist, wie auch Rituximab, ein Anti-CD-20-Antikörper. Zugelassen ist er bisher für das Follikuläre Lymphom und die Chronische Lymphatische Leukämie. In der GALLIUM-Stu-

die hat sich herausgestellt, dass es bei Patienten mit Marginalzonen-Lymphom unter der Kombination Bendamustin/Obinutuzumab häufiger zu infektionsbedingten Todesfällen kam als unter der Kombination Bendamustin/Rituximab. Die Kombination Bendamustin/Obinutuzumab ist also bei Patienten mit Marginalzonen-Lymphom **nicht** zu empfehlen. Des Weiteren wird überlegt, ob bei Patienten mit einem Marginalzonen-Lymphom die üblicherweise durchgeführten sechs Zyklen Chemoimmuntherapie überhaupt nötig sind oder ob nicht vielleicht vier Zyklen ausreichend sind. Unabhängig davon sollten Patienten mit Marginalzonen-Lymphom nach Abschluss der Chemoimmuntherapie gut überwacht werden, insbesondere im Hinblick auf infektiöse Komplikationen.

### **Studien**

Erfreulicherweise hat es in der letzten Zeit eine gewisse Entwicklung bei den Marginalzonen-Lymphomen gegeben, nachdem es viele Jahre sehr ruhig um diese Erkrankung war. Das Interesse an Marginalzonen-Lymphomen nimmt zu. Drei Studien, in denen speziell Patienten mit einem Marginalzonen-Lymphom untersucht werden, laufen 2018 in Deutschland an.

In der Studie OLYMP-1 wird der neue Anti-CD20-Antikörper **Obinutuzumab** untersucht, allerdings in diesem Fall als Monotherapie, nicht in Kombination mit Chemotherapie. Es soll geprüft werden, ob es möglich ist, unter Verwendung eines relativ starken Antikörpers ganz auf die Chemotherapie verzichten zu können.

In der Studie COUP-1 wird das Medikament **Copanlisib** in Kombination mit Rituximab untersucht. Copanlisib ist ein Medikament, das ähnlich wie Ibrutinib einen Signalweg in B-Lymphozyten hemmt. Das Medikament wird – im Unterschied zu anderen Medikamenten aus dieser Gruppe - als Infusion verabreicht, zu Beginn der Therapie wöchentlich. Unter diesem Medikament muss besonders auf den Blutzucker und den Blutdruck geachtet werden, da es zu Entgleisungen kommen kann.

In der Studie POLE-1 wird **Pembrolizumab** in Kombination mit Rituximab beim Marginalzonen-Lymphom getestet. Bei anderen Krebsarten haben Checkpoint-Hemmer wie Pembrolizumab zu bemerkenswerten Erfolgen geführt. Bei langsam fortschreitenden Lymphomen muss der Stellenwert erst noch genauer untersucht werden.

Neue Erkenntnisse im Rahmen der genannten Studien zu gewinnen, ist von hohem Interesse für die Weiterentwicklung der Therapieoptionen beim Marginalzonen-Lymphom.

## Deutsches Marginalzonen-Lymphom-Register.

Eine relativ einfache Maßnahme zur weiteren Erforschung der Marginalzonen-Lymphome besteht darin, die vielfältigen Krankengeschichten, die beim Marginalzonen-Lymphom möglich sind, systematisch zu dokumentieren und in einem Register zu erfassen. Ein solches Register wurde daher im Jahr 2010 am Universitätsklinikum Ulm eingerichtet. Zahlreiche Zentren in ganz Deutschland bringen Patienten in das Register ein, sofern sich die Patienten damit einverstanden erklärt haben. Die Erfassung der Daten erfolgt anonym. Bis Juni 2018 wurden im Marginalzonen-Lymphom-Register etwa 400 Patienten komplett dokumentiert. Wenn man bedenkt, wie selten die Erkrankung auftritt, ist dies ein enormer Wissensschatz. Patienten, die noch nicht registriert sind, können dieses Forschungsprojekt unterstützen, indem sie mit ihrem behandelnden Onkologen darüber sprechen und um Aufnahme bitten. Für die Arbeit, die mit der Dokumentation verbunden ist, bekommt der Onkologe eine Dokumentationspauschale. Es wäre ein enormer Fortschritt, wenn das in Deutschland vorhandene Erfahrungswissen zu Marginalzonen-Lymphomen möglichst vollständig erfasst werden könnte.

### Kontakt zum Register:

Tel. 0731-500 65801/-65888,

E-Mail [mzol.register@uniklinik-ulm.de](mailto:mzol.register@uniklinik-ulm.de)

### Erläuterungen zu Fachbegriffen und Abkürzungen

**Autologe Stammzelltransplantation:** Rückübertragung eigener blutbildender Stammzellen nach Hochdosistherapie

**B-Zellen:** andere Bezeichnung für B-Lymphozyten, siehe Lymphozyten

**Chemoimmuntherapie:** Chemotherapie in Kombination mit einem Antikörper

**Chromosom:** Träger des Erbgutes

**Deletion:** Verlust an Genmaterial

**EHA:** European Society of Hematology

**Lymphozyten:** bestimmte weiße Blutkörperchen; unterschieden werden B- und T-Lymphozyten

**Maligne:** bösartig

**Monotherapie:** Behandlung mit nur einer Substanz

**Mutation:** Genveränderung. Mutationen, die nur im krebsartig veränderten Gewebe vorkommen, sind nicht erblich. Lediglich Mutationen, die in allen Zellen des Körpers, also auch in den Ei- und Samenzellen vorkommen, sind erblich.

**Nodus:** (lat.) Knoten

**Sklerodermie:** rheumatische Autoimmunerkrankung, bei der es zu einer langsam zunehmenden Verhärtung des Bindegewebes kommt

**Splen:** (lat.) Milz

**Translokation:** Umlagerung von Chromosomenabschnitten

**T-Zellen:** andere Bezeichnung für T-Lymphozyten, siehe Lymphozyten