

## Follikuläre Lymphome

Textaufbereitung zum Vortrag „Follikuläre Lymphome“ auf dem DLH-Kongress am 29./30. Juni 2019 in Kassel.  
Referent: Dr. Thomas Stauch, Universitätsklinikum Jena. Aktualisiert in 3/2023 mit Unterstützung von Dr. Ulf Schnetzke, Universitätsklinikum Jena.

**[Erläuterungen zu Fachbegriffen und Abkürzungen siehe Textende]**

### Einleitung

Beim Follikulären Lymphom handelt es sich um ein langsam fortschreitendes, wenig aggressives Lymphom. Oftmals fällt es durch eine Lymphknotenschwellung auf. Die Lymphknoten sind deutlich größer als normal und sehen in der Ultraschalluntersuchung untypisch aus: nicht mehr nierenförmig, sondern rundlich und verwachsen. Bei der seltenen leukämischen Verlaufsform sind die weißen Blutkörperchen (Leukozyten) erhöht. Es handelt sich hierbei um B-Lymphozyten (B-Zellen), eine Unterart der weißen Blutkörperchen. In seltenen Fällen tritt das Lymphom außerhalb der Lymphknoten auf, z.B. in den knöchernen Strukturen der Wirbelsäule oder des Beckens. Das duodenale Follikuläre Lymphom wird in der WHO-Klassifikation, deren aktuell gültige Fassung aus dem Jahr 2022 stammt, gesondert unterschieden. Es handelt sich hierbei um ein Follikuläres Lymphom im Zwölffingerdarm. Der pädiatrische Subtyp, welcher bei Kindern auftritt, ist eine weitere Unterform. Bei der *in-situ* Follikulären Neoplasie handelt es sich um eine Vorstufe der Erkrankung, die nicht behandlungsbedürftig ist. Unter allen Non-Hodgkin-Lymphomen machen Follikuläre Lymphome etwa 12% aus. Patienten mit einem Follikulären Lymphom sind meistens schon etwas älter. Die Krankheit kann aber auch bei jüngeren Menschen auftreten. Es wird vermutet, dass insbesondere bei jüngeren Patienten ein Zusammenhang mit chronisch-entzündlichen Darmerkrankungen besteht.

### Symptome

Einige Patienten haben kaum Beschwerden. Sie gehen wegen einer schmerzlosen Lymphknotenschwellung, meist am Hals oder in der Achsel, zum Arzt. Es ist dann oft nicht einfach zu entscheiden - gerade bei jungen Patienten - ob weitere Diagnostik durchgeführt werden sollte. Eine Computertomografie (CT) ist mit Strahlenbelastung verbunden und auch eine Lymphknotenentnahme ist ein operativer Eingriff. Wenn sich aber die Lymphknotenschwellung nach 4 Wochen nicht zurückgebildet hat und/oder weitere Symptome vorliegen, wie z.B. Fieber, Nachtschweiß, Gewichtsverlust (B-Symptome) oder ein Leistungsknick, dann erhärtet sich der Verdacht auf eine bösartige Erkrankung und eine zügige Diagnostik wird angestrebt. Wenn das Knochenmark befallen ist, kann es zu Blutarmut kommen. Auch die weißen Blutkörperchen und die Blutplättchen können erniedrigt sein. Wenn der Knochen befallen ist oder große Lymphknoten auf Nerven drücken, können Schmerzen auftreten. Ein Nierenstau kann entstehen, wenn ein Lymphknoten den Harnleiter einengt. Große Lymphome im Bauchraum können zu einem Darmverschluss führen. Häufig sind Veränderungen an der Haut, wie z.B. Hautrötungen und Juckreiz.

### Diagnostik

Bei der Erhebung der Krankengeschichte wird u.a. erfragt, ob B-Symptome, Hautveränderungen oder chronische Entzündungen

vorliegen und ob in der Familie ähnliche Erkrankungen vorgekommen sind. Bei der körperlichen Untersuchung können vergrößerte Lymphknoten oder eine vergrößerte Milz ertastet werden. Die Laborwerte sind beim Follikulären Lymphom - abgesehen von der leukämischen Verlaufsform - oft wenig auffällig. LDH oder Beta-2-Mikroglobulin können erhöht sein. Diese Werte zeigen einen erhöhten Zellumsatz an.

Mit einer Ultraschalluntersuchung werden die Bauchorgane und die Lymphknoten untersucht. Sie geht - im Unterschied zur Computertomografie (CT) - nicht mit einer Strahlenbelastung einher. Auch im weiteren Verlauf und in der Nachsorge hat die Ultraschalluntersuchung einen festen Platz. Die PET/CT-Untersuchung wird ebenfalls angewendet, ist aber in Deutschland beim Follikulären Lymphom bisher keine reguläre Kassenleistung. Der Trend geht dennoch dahin, die Therapie zunehmend mithilfe der PET/CT-Untersuchung zu steuern [siehe Abschnitt „Erhaltungstherapie“, S. 5]. Bei der PET/CT-Untersuchung wird - neben der reinen Darstellung der Strukturen - ein erhöhter Zellumsatz angezeigt, der kennzeichnend für einen bösartigen Prozess ist. Allerdings gehen auch entzündliche Erkrankungen mit einem erhöhten Zellumsatz einher. Für eine aussagekräftige Befundung ist daher eine gewisse Expertise vonnöten.

Eine Knochenmarkpunktion wird durchgeführt, um zu untersuchen, ob das Lymphom das Knochenmark befallen hat. Zusätzlich werden an dem gewonnenen Material molekulargenetische Untersuchungen durchgeführt.

Normale Blutwerte schließen einen Knochenmarkbefall nicht aus. Ein starker Knochenmarkbefall wird allerdings früher oder später mit niedrigen Blutzellwerten einhergehen, da das Knochenmark der Ort der Blutbildung ist und die Lymphomzellen die normale Blutbildung verdrängen.

Ein Knochenmarkbefall ist zum einen prognostisch relevant [siehe FLIPI-Index, S.3], zum anderen ist er im Verlauf der Therapie von Bedeutung. Wenn z.B. bei einem Patienten die Werte für die roten Blutkörperchen unter der Therapie abfallen, kann es bei vorbestehendem Knochenmarkbefall sein, dass dies entweder erkrankungsbedingt ist (die normale Blutbildung im Knochenmark hat nicht genügend Platz) oder aber, dass es therapiebedingt ist (die Chemotherapie führt zu einer Verminderung der Blutzellen). Wenn das Knochenmark nicht befallen ist, dann ist der nied-

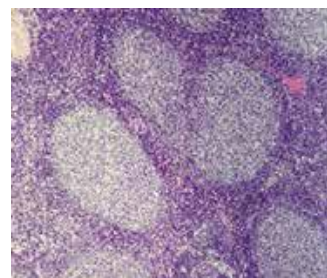
rige Wert eindeutig auf die Therapie zurückzuführen. Wenn sich die Blutzellwerte nach der regulären Therapiepause nicht gebessert haben, wird daher bei einem Patienten ohne Knochenmarkbefall die Therapie so lange ausgesetzt, bis sich das Knochenmark wieder erholt hat. Im Unterschied dazu wird bei einem Patienten mit starkem Knochenmarkbefall die Therapie fortgesetzt. Man würde dann eher auf Transfusionen zurückgreifen, um die Blutzellwerte anzuheben.

Essenziell in der Diagnostik von Lymphomen ist außerdem die Entfernung oder die Biopsie eines Lymphknotens. Standard ist die Entfernung eines kompletten Lymphknotens. Dieses Vorgehen ist zwar mit einem größeren Aufwand verbunden, aber die Aussagekraft ist deutlich höher.

Bei einem duodenalen follikulären Lymphom kann der Befall des Zwölffingerdarms meistens mit einer Magendarmspiegelung gut dargestellt werden. Wenn andere Abschnitte des Dünndarms betroffen sind, kann eine Kapselendoskopie in Ausnahmefällen sinnvoll sein.

### Referenzpathologen

Die Untersuchungen zur genauen Bestimmung des Lymphoms sind sehr komplex. Daher wurden in Deutschland Referenzzentren für die Lymphknotenpathologie geschaffen. [siehe: <https://lymphome.de/leistungen/referenzpathologie/>]. Die Erfahrungswerte sind dort hoch und die Diagnose kann oftmals wesentlich genauer gestellt werden.



Lymphfollikel, die eigentliche Produktionsstätte der B-Lymphozyten, befinden sich in der Peripherie des Lymphknotens. In einem bösartigveränderten Lymphknoten geht die Follikelstruktur zunehmend verloren.

Beim Follikulären Lymphom werden verschiedene Grade der Bösartigkeit unterschieden: Grade 1, 2, 3a und 3b. Ein Follikuläres Lymphom Grad 3b wird bereits zu den aggressiven Lymphomen gezählt und entsprechend behandelt. Die Unterscheidung zwischen Grad 3a und Grad 3b ist also besonders wichtig, weil sich Konsequenzen für die Therapie ergeben. Konsequenterweise werden nach der WHO-Klassifikation 2022 Follikuläre Lymphome Grad 3b inzwischen „Follikuläre Großzellige B-Zell-Lymphome“ genannt.

### Stadieneinteilung nach Ann Arbor

<b>Stadium I:</b> Befall einer Lymphknoten-Region
<b>Stadium II:</b> Befall mehrerer Lymphknoten-Regionen auf der gleichen Zwerchfellseite
<b>Stadium III:</b> Befall von Lymphknoten-Regionen beidseits des Zwerchfells
<b>Stadium IV:</b> Organbefall (z.B. Knochenmark, Leber, Lunge)

### Molekulargenetische Veränderungen

Bei etwa 85-90 % aller Patienten mit einem Follikulären Lymphom findet sich die Translokation t(14;18). Auf molekulargenetischer Ebene entspricht dies einer Verschmelzung von zwei Genen miteinander: IGH und BCL2. BCL2 sorgt dafür, dass in Zellen, die in ihrer Funktion eingeschränkt sind, der programmierte Zelltod (Apoptose) ausgelöst wird. Durch die Verschmelzung mit dem Gen IGH funktioniert dieser Mechanismus nicht mehr und die geschädigte (Krebs-)Zelle stirbt nicht ab, sondern vermehrt sich weiter.

Es gibt eine Vielzahl weiterer Mutationen, die bereits bei Diagnosestellung nachgewiesen werden können. Konsequenzen für die Therapie ergeben sich daraus bisher nicht.

### Prognose

In den letzten Jahren und Jahrzehnten hat es große Fortschritte in der Therapie des Follikulären Lymphoms gegeben. Das Überleben hat sich von Jahrzehnt zu Jahrzehnt deutlich verbessert. Viel dazu beigetragen hat die Einführung des Antikörpers Rituximab Ende der 1990er Jahre. Von einigen neuen Substanzen, die aktuell in die

**Prognostischer Index FLIPI** (Follicular Lymphoma Inter-national Prognostic Index). Dieser dient dazu, die Prognose von Patienten mit Follikulärem Lymphom besser abschätzen zu können (niedriges Risiko: kein Faktor trifft zu, mittleres Risiko: 1-2 Faktoren treffen zu, hohes Risiko: 3-5 Faktoren treffen zu)

Alter > 60 Jahre
Beta-2-Mikroglobulin erhöht
Großes Lymphknotenpaket > 6 cm („Bulk“)
Knochenmarkbefall
Hämoglobin < 12 g/dl

Rückfall-Therapie eingeführt werden, erhofft man sich ähnliche Erfolge

### Therapie

Das Follikuläre Lymphom ist in der Regel eine langsam voranschreitende Erkrankung. Nur selten ist es notwendig, sofort mit einer Therapie zu beginnen. Wichtig ist, die Diagnose zu sichern und eine genaue Stadieneinteilung vorzunehmen. Für die weitere Therapieplanung wird außerdem die körperliche Fitness des Patienten beurteilt. Insbesondere die Herz-, Lungen- und Nierenfunktion spielen in dem Zusammenhang eine Rolle.

### Gründe für eine Therapie

Wenn die Tumorlast hoch ist und der Patient Beschwerden hat, besteht ein Grund für einen Therapiebeginn. Bei der Tumorlast geht es um die Anzahl und die Größe der befallenen Lymphknoten. Auch die Größe der Milz spielt eine Rolle. Der Längsdurchmesser der Milz beträgt normalerweise 11 cm. Wenn dieser auf 20 cm ansteigt, ist davon auszugehen, dass der Patient Beschwerden hat. Zum anderen kann es zu Störungen der Organfunktion kommen, wenn z.B. große Lymphome auf den Harnleiter, den Gallengang, die Bronchien oder die Bauchspeicheldrüse drücken. Ein Lymphombefall des Rippenfells kann mit Luftnot einhergehen. Ein Befall des Bauchfells kann zu Flüssigkeitsansammlungen im Bauchraum führen. Zu den GELF-Kriterien (siehe Tab. rechts oben) gehören außerdem B-Symptome und bestimmte Laborwerte wie LDH und Beta-2-Mikroglobulin, die zur Abrundung des Gesamtbildes dienen. Bei akuter Gefährdung muss die Therapie möglichst rasch eingeleitet werden.

**GELF-Kriterien** für das Vorliegen von Behandlungsbedürftigkeit beim Follikulären Lymphom im fortgeschrittenen Stadium [gemäß Groupe d'Etudes des Lymphomes Folliculaires (GELF)]

Bulk (>7 cm) oder 3 Lymphknoten in verschiedenen Arealen (>3 cm)
Symptomatische Milzvergrößerung
Druck des Lymphoms auf Organe (z.B. Niere, Bronchien, Bauchspeicheldrüse, Gallengang, etc.) Flüssigkeitsbildung im Rippen- oder Bauchfell
LDH erhöht, Beta-2-Mikroglobulin erhöht
B-Symptome (Fieber >38°C, Nachtschweiß, >10% Gewichtsverlust in den letzten 6 Monaten)

## Stadium I

Wenn die Erkrankung sehr früh entdeckt wird, also im Stadium I, besteht die Möglichkeit, die Erkrankung mit einer Strahlentherapie zu heilen. In diesem Fall müssen die GELF-Kriterien nicht erfüllt sein. Die Therapie wird also auch begonnen, wenn noch keine Beschwerden aufgetreten sind. Die Heilungschancen sind hoch. Die lokale Rückfallrate ist gering (unter 5%). Das Lymphom kann aber außerhalb des Strahlenfeldes erneut auftreten. Die Wahrscheinlichkeit hierfür liegt bei etwa 20 bis 25% in zehn Jahren. In einer Studie wurde gezeigt, dass diese Rate gesenkt werden kann, wenn zusätzlich zur Strahlentherapie eine Behandlung mit dem Antikörper Rituximab durchgeführt wird.

## Stadien II bis IV

### Watch-and-wait

Wenn der Patient keine lymphombedingten Beschwerden hat, wird mit der Therapie zunächst abgewartet. Es kann sein, dass das Lymphom über viele Jahre keinerlei Probleme bereitet. Außerdem sind spontane Rückbildungen ohne jegliche Therapiemaßnahmen möglich, auch noch im Stadium III. Dies ist selten, kommt aber vor. Einmal im Vierteljahr sollten Ultraschallkontrollen erfolgen.

Wenn aber ein Patient eine ausgeprägte B-Symptomatik hat und lymphombedingte Organfunktionsstörungen aufgetreten sind, kann mit der Therapie nicht abgewartet werden.

### Chemoimmuntherapie

Bei Behandlungsbedürftigkeit wird eine Chemoimmuntherapie durchgeführt (in der Regel 6 Zyklen). Grundsätzlich stehen dafür zwei verschiedene Therapieprotokolle zur Verfügung: Anti-CD20-Antikörper in Kombination mit CHOP oder Bendamustin. Die aktuell eingesetzten Anti-CD20-Antikörper heißen Rituximab und Obinutuzumab. CHOP geht mit mehr Nebenwirkungen einher, während Bendamustin etwas verträglicher ist. CHOP würde man bei aggressiveren Verläufen in Betracht ziehen, also z.B. bei einem Follikulären Lymphom Grad 3a oder bei erhöhter LDH. Ist die LDH normal und liegt ein Follikuläres Lymphom Grad 1 oder 2 vor, wird eher Bendamustin in Erwägung gezogen. In Studien wurden die beiden Therapieprotokolle miteinander verglichen. In Bezug auf die Zeit ohne Fortschreiten der Erkrankung (sog. Progressionsfreies Überleben; PFS) sind die beiden Protokolle vergleichbar.

## Bendamustin und CHOP im Vergleich

Bendamustin führt nicht zu Haarausfall, während dies bei CHOP die Regel ist. Außerdem kann Vincristin (O) im CHOP-Protokoll mit Nervenschädigungen einhergehen [sogenannte Polyneuropathie]. Diese Nebenwirkung kann sehr beeinträchtigend sein. Manche Patienten haben das Gefühl wie „auf Watte“ zu laufen oder es fällt ihnen schwer, Knöpfe zu schließen oder andere Feinarbeiten mit der Hand zu erledigen. Prednisolon (P) kann zu Gewichtszunahme führen und sich negativ auf die Knochenstruktur auswirken. Doxorubicin (H) kann das Herz schädigen. Unter CHOP treten mehr akute Infekte auf. Diese können einen schwerwiegenden Verlauf nehmen bis hin zu Todesfällen. Auch die Lebensqualität kann über einen längeren Zeitraum eingeschränkt sein.

Das CHOP-Protokoll hat aber auch Vorteile. So geht es mit weniger Nebenwirkungen im Magen-Darm-Trakt einher und führt seltener zu Hautausschlag. Es treten weniger langanhaltende Blutzellverminderungen, weniger opportunistische Infektionen (siehe Tabelle am Textende) und weniger Zweittumorerkrankungen auf.

<b>CHOP:</b> Cyclophosphamid, Doxorubicin, Vincristin, Prednisolon
<b>CVP:</b> Rituximab, Cyclophosphamid, Vincristin, Prednisolon
<b>Anti-CD20-Antikörper:</b> Rituximab, Obinutuzumab
<b>R-ICE:</b> Rituximab, Ifosfamid, Carboplatin, Etoposid

Bei älteren Patienten - ab ca. 70 Jahren - neigt man daher in der Gesamtschau eher dazu, Bendamustin zu geben. Die Zweittumormorrate wirkt sich meist erst nach 15 bis 20 Jahren aus. Angesichts der durchschnittlichen Lebenserwartung bedeutet dies, dass die meisten älteren Patienten eine Zweittumorerkrankung gar nicht mehr erleben würden. Bei den älteren Patienten ist es wichtiger, akute Infekte zu vermeiden. Bei den jüngeren Patienten hingegen kann man die Zweittumormorrate als wichtiges Argument in die Entscheidung mit einbeziehen.

Eine Stammzellsammlung für eine gegebenenfalls nötige autologe Stammzelltransplantation

[siehe Abschnitt "Stammzelltransplantation", S.6] ist sowohl nach CHOP als auch nach Bendamustin möglich.

### Anti-CD20-Antikörper

Der Anti-CD20-Antikörper Rituximab greift gezielt entartete B-Zellen an. Allerdings werden auch gesunde B-Zellen, die für die Immunabwehr von Bedeutung sind, in Mitleidenschaft gezogen. Aufgrund des negativen Effektes auf gesunde B-Zellen kann es gehäuft zu Infekten kommen, insbesondere wenn Rituximab über längere Zeit gegeben wird. Rituximab ist ansonsten relativ gut verträglich. Obinutuzumab ist ein weiterentwickelter Anti-CD20-Antikörper. In einer Studie wurden Rituximab und Obinutuzumab direkt miteinander verglichen, jeweils in Kombination mit Chemotherapie. Als Chemotherapie-Komponente kam überwiegend Bendamustin zum Einsatz (57%), danach folgte CHOP (33%). Eher selten wurde CVP (10%) gegeben. In der Studie konnte gezeigt werden, dass die Zeit bis zum Fortschreiten der Erkrankung (PFS) unter Obinutuzumab deutlich länger war. Allerdings war auch die Infektrate erhöht, und zwar insbesondere in Kombination mit Bendamustin. Bezüglich des Gesamtüberlebens - auch nach längerer Nachbeobachtungszeit - zeigte sich kein Vorteil.

### Individuelle Therapieentscheidung und weitere Aspekte

Die Therapie muss immer individuell angepasst werden. Das Behandlungsprotokoll ist mit Bedacht auszuwählen. Nicht für jeden ist das wirksamste Behandlungsprotokoll auch das Beste. Begleiterkrankungen und Risikofaktoren müssen in die Überlegungen einbezogen werden, wie z.B. Chronisch-Obstruktive Lungenerkrankung (COPD), Diabetes oder Rauchen. Auch ein stabiles soziales Umfeld ist von Bedeutung. Wenn ein Patient z.B. hohes Fieber bekommt, ist es wichtig, dass sich jemand kümmert und umgehend beim Arzt anruft. Sonst könnte ein harmloser Infekt, der bei ansonsten gesunden Menschen keinen großen Schaden anrichtet, eine schwere Blutvergiftung auslösen. Für den Therapieerfolg ist außerdem wesentlich, dass sich der Patient an die Therapieanweisungen hält.

### Erhaltungstherapie

Mit einer Erhaltungstherapie wird das Ziel verfolgt, das Behandlungsergebnis zu sichern. In der PRIMA-Studie wurde der Stellenwert einer Erhaltungstherapie untersucht. Patienten mit einem Follikulären Lymphom Grad 1 bis 3a

wurden nach der Chemoimmuntherapie per Zufall zwei verschiedenen Therapiearmen zugeteilt: Entweder sie bekamen Rituximab alle zwei Monate für zwei Jahre oder es wurde eine reine Nachsorge durchgeführt. Die Zeit ohne Fortschreiten der Erkrankung (PFS) lag nach etwa zehn Jahren Nachbeobachtungszeit für Patienten, die eine reine Nachsorge bekommen hatten, bei etwa 4,1 Jahren im Vergleich zu 10,5 Jahren bei Patienten, die eine Rituximab-Erhaltungstherapie bekommen haben. Dies hat zur Zulassung geführt. Allerdings konnte kein Unterschied im Gesamtüberleben nachgewiesen werden (ca. 80 % in beiden Therapiearmen). Auch Obinutuzumab ist inzwischen für die Erhaltungstherapie zugelassen bei Patienten, die diesen Antikörper zuvor in Kombination mit Chemotherapie erhalten haben.

In Studien wird nun weiter untersucht, welche Patienten von der Erhaltungstherapie profitieren und welche nicht. Die PET/CT-Untersuchung könnte dabei eine große Rolle spielen. Erste Daten deuten darauf hin, dass eine Erhaltungstherapie möglicherweise nicht nötig ist, wenn sich in der PET/CT-Untersuchung zeigt, dass ein Patient sehr gut auf die Therapie angesprochen hat. Da es sich um noch laufende Studien handelt, stellt allerdings zum jetzigen Zeitpunkt die Erhaltungstherapie weiterhin den Versorgungsstandard dar.

In der Studie StiL NHL 7-2008 wurde untersucht, ob bei Patienten mit Follikulärem Lymphom, die auf eine Behandlung mit R-Bendamustin angesprochen haben, eine vierjährige Erhaltungstherapie mit Rituximab einer zwei-jährigen überlegen ist. Ergebnis der Studie war, dass eine vierjährige Erhaltungstherapie der zweijährigen nicht überlegen ist. Die Infektraten waren in dem Therapiearm mit der vierjährigen Erhaltungstherapie höher, weil die B-Zellen über einen längeren Zeitraum chronisch unterdrückt wurden.

### Rückfall

Lange galt das Follikuläre Lymphom in den fortgeschrittenen Stadien als nicht heilbar. Mittlerweile zeigen Studiendaten, dass man mit der Behandlung immerhin erreichen kann, dass ein Teil der Patienten über einen sehr langen Zeitraum keinen Rückfall bekommt.

Sofern ein Rückfall auftritt, gilt auch in dieser Situation, dass nur dann behandelt wird, wenn Beschwerden gemäß der GELF-Kriterien (siehe Tab. S. 3, rechte Spalte) aufgetreten sind. Wenn Behandlungsbedürftigkeit besteht, sollte auch im Rückfall die Therapie

möglichst effektiv sein, um weitere Rückfälle zu verhindern. In der Regel wird, sofern von den Nebenwirkungen her vertretbar, eine intensivere Behandlung angestrebt (z.B. CHOP wenn in der Erstlinie mit Bendamustin behandelt wurde).

Es ist essenziell, in der Rückfallsituation zunächst erneut eine Gewebeprobe zu untersuchen, denn es könnte sein, dass sich aus dem ursprünglich langsam wachsenden Lymphom eine aggressivere Form entwickelt hat (sog. Transformation). Die Therapie muss dann entsprechend angepasst werden.

### **Lenalidomid**

In der AUGMENT-Studie wurde bei Patienten mit einem Follikuläre Lymphom Grad 1 bis 3a Rituximab mit der Kombination Rituximab/Lenalidomid verglichen. Die Patienten hatten entweder einen Rückfall oder sie hatten auf die vorausgegangene Therapie nicht angesprochen. Die Nachbeobachtungszeit betrug fünf Jahre. Die Zeit ohne Fortschreiten der Erkrankung (PFS) konnte durch Lenalidomid deutlich verlängert werden. Die Kombination ist inzwischen zugelassen, sodass Patienten mittlerweile im Rückfall Chemotherapie-frei mit Rituximab und Lenalidomid behandelt werden können.

In der RELEVANCE-Studie wurde die Kombination Rituximab/Lenalidomid im Vergleich zu R-Bendamustin oder R-CHOP in der Erstlinientherapie untersucht. Die Wirksamkeit unter Rituximab/Lenalidomid war geringfügig schlechter. Eine Zulassung für die Chemotherapie-freie Kombination in der Erstlinie wurde daher nicht erteilt. Die Verträglichkeit ist allerdings besser, da klassische Chemotherapie-bedingte Nebenwirkungen nicht auftreten. Rituximab/Lenalidomid kann insofern in der Erstlinie eine Option für sehr alte Patienten sein, denen man eine klassische Chemotherapie nicht zumuten möchte. Die Therapie muss allerdings bei der Krankenkasse beantragt werden.

Es wird empfohlen, Lenalidomid abends einzunehmen, da das Medikament zu Müdigkeit führen kann. Insgesamt ist Lenalidomid relativ gut verträglich. Es können aber gehäuft Thrombosen und Embolien auftreten. Infekt-Komplikationen sind eine weitere typische Nebenwirkung. Zur Vorbeugung von Herpes-Infektionen wird Aciclovir gegeben.

### **Stammzelltransplantation**

Die autologe Stammzelltransplantation hat einen Stellenwert bei den eher seltenen aggressiven Verlaufsformen eines Follikulären Lymphoms. Diese Option kommt insbesondere dann in Betracht, wenn eine Transformation aufgetreten ist. Es wird zunächst mit intensiven Protokollen, wie z.B. dem R-ICE-Protokoll, versucht, ein möglichst gutes Ansprechen zu erzielen. Wird dieses Ziel erreicht, wird im Anschluss eine Hochdosischemotherapie mit nachfolgender Rückübertragung autologer (eigener), zuvor gesammelter Blutstammzellen durchgeführt.

Die allogene Stammzelltransplantation, bei der Stammzellen eines Familien- oder Fremdspenders übertragen werden, ist ebenfalls wirksam. Diese Therapie kann allerdings mit vielfältigen Komplikationen bis hin zu Todesfällen einhergehen. Angesichts der Entwicklung und Zulassung neuer Therapieansätze (siehe nachfolgende Abschnitte) hat die allogene Stammzelltransplantation beim Follikulären Lymphom kaum noch eine Bedeutung.

### **CAR-T-Zelltherapie**

Bei der CAR-T-Zelltherapie handelt es sich um einen sehr spezifischen Therapieansatz mit eigenen, genetisch veränderten Abwehrzellen (T-Lymphozyten), die Tumorzellen erkennen und zerstören können. Die CAR-T-Zell-Therapie ist zunächst für aggressive B-Zell-Lymphome zugelassen worden, seit 2022 besteht auch in Deutschland die Zulassung für Patienten mit Rückfall eines Follikulären Lymphoms. Zum aktuellen Zeitpunkt stehen zwei zugelassene Produkte zur Verfügung: Tisagenlecleucel und Axicabtagen-Ciclioleucel, welche nach zwei bzw. drei vorangegangenen Therapielinien eingesetzt werden können. Gerade bei frühen Rückfällen nach der klassischen Chemotherapie bietet die CAR-T-Zell-Therapie eine vielversprechende Option für langanhaltendes Ansprechen.

Der Effekt der CAR-T-Zell Therapie beruht auf patienteneigenen T-Zellen, welche mittels einer T-Zell-Sammlung (Leukapherese), gewonnen werden. Diese Zellen werden so programmiert, dass sie nach Rückgabe in den Blutkreislauf die bösartigen Lymphomzellen identifizieren und eliminieren. Die Rückgabe der Zellen erfolgt etwa vier Wochen nach der T-Zell-Sammlung.

Als Hauptnebenwirkungen zu nennen sind das Zytokin-Freisetzungssyndrom (u.a. Fieber, Schüttelfrost, niedriger Blutdruck) und

Neurotoxizität (Schädigung des Nervensystems). Diese Nebenwirkungen sind in der Regel gut zu beherrschen. Aufgrund dieser ist jedoch die Therapie mit einem Krankenhausaufenthalt von etwa 3 Wochen verbunden.

### **Bispezifische Antikörper**

2022 erfolgte die Zulassung des bispezifischen Antikörpers Mosunetuzumab ab der dritten Therapielinie beim Follikulären Lymphom. Bispezifische Antikörper haben die Eigenschaft, die körpereigenen Abwehrzellen (T-Lymphozyten) an die Lymphomzelle heranzuführen, so dass sie diese eliminieren. Ebenso wie die CAR-T-Zell-Therapie ist der große Vorteil dieser Therapie, dass es sich nicht um klassische Chemotherapie mit den entsprechenden Nebenwirkungen handelt. Auch hier zeigt sich eine hohe Ansprechrates und insbesondere eine langfristige Wirksamkeit, was bei einer chronischen Erkrankung wie dem Follikulären Lymphom entscheidend ist.

In Kürze werden weitere bispezifische Antikörper für das Follikuläre Lymphom zugelassen, so dass die Therapieauswahl noch größer wird.

Die Hauptnebenwirkung besteht - wie bei der CAR-T-Zell-Therapie - in einer Aktivierung des Immunsystems mit der Folge eines Zytokin-Freisetzungssyndroms.

### **Studien**

Die German Lymphoma Alliance (GLA) koordiniert in Deutschland Studienprogramme für Lymphompatienten. Nähere Informationen: [www.german-lymphoma-alliance.de](http://www.german-lymphoma-alliance.de). Auf der Internetseite kann man einsehen, welche Studien aktuell in Deutschland laufen. Für internationale Studien bietet die Seite [www.clinicaltrials.com](http://www.clinicaltrials.com) einen guten Überblick.

### **Immunglobuline (Antikörper)**

Es ist sehr individuell, wie lange die Infektanfälligkeit nach der Therapie anhält. Eine Orientierung bietet der Immunglobulin-G-Spiegel. Wenn der Immunglobulin-G-Spiegel dauerhaft unter 6 g/l liegt, können zum Schutz vor Infekten Immunglobuline (Antikörper) ergänzend verabreicht werden. Voraussetzung ist, dass ein Patient mehr als zwei antibiotikpflichtige Infekte pro Jahr hat. Dann kann man alle vier Wochen eine Immunglobulin-Ersatztherapie durchführen. Damit kann eine Reduktion der Infektrate um etwa 60-70% erreicht werden. In der Praxis hat sich eine Verabreichung im

Herbst und Winter bewährt (z.B. von September bis März). Manche Patienten profitieren sehr davon. In der Regel sieht man eine langsame Erholung der Werte. Bis zur Normalisierung kann es aber durchaus zwei Jahre dauern, manchmal sogar bis zu fünf Jahre. Einige Patienten bleiben dauerhaft unterhalb des Normwertes. Vor diesem Hintergrund ist die Erhaltungstherapie nicht ganz unkritisch zu sehen [siehe Abschnitt „Anti-CD20-Antikörper“, S.4].

Auch Immunglobuline können mit Nebenwirkungen einhergehen. Zum einen handelt es sich um ein Blutprodukt, zum anderen können allergische Reaktionen auftreten. Die allergischen Reaktionen sind meist gut behandelbar. Schwere Verläufe sind selten.

### **Impfungen**

Empfehlenswert ist es, sich gegen Pneumokokken impfen zu lassen. Diese Bakterien können eine Lungenentzündung auslösen. Die Empfehlung gilt in besonderer Weise für Lymphom-Patienten mit einer Anti-CD20-Antikörper-Therapie. Nach fünf Jahren erfolgt eine Auffrischimpfung. Außerdem sollte man einmal jährlich zur Gripeschutzimpfung gehen.

### **Nachsorge**

Nach der Therapie werden halbjährlich Nachsorgeuntersuchungen durchgeführt. Ultraschalluntersuchungen sind in der Regel ausreichend. Eine zusätzliche Strahlenbelastung sollte vermieden werden. Wenn der Patient über bestimmte Beschwerden klagt, können ggf. weitere Untersuchungen sinnvoll sein. Auch die Funktion von Herz und Lunge wird überprüft, insbesondere nach einer Behandlung mit CHOP.

Für viele Patienten ist die Erkrankung ein Anlass, einen gesünderen Lebensstil, insbesondere mit ausgewogener Ernährung und mehr sportlicher Aktivität, anzustreben.

### **Referentenkontakt**

Dr. Thomas Stauch, Universitätsklinikum Jena, Klinik für Innere Medizin II, Hämatologie und Internistische Onkologie,  
E-Mail: [thomas.stauch@med.uni-jena.de](mailto:thomas.stauch@med.uni-jena.de).

Dr. Ulf Schnetzke, Universitätsklinikum Jena, Klinik für Innere Medizin II, Hämatologie und Internistische Onkologie

## Erläuterungen zu Fachbegriffen und Abkürzungen

### **Allogene Stammzelltransplantation:**

Stammzelltransplantation von einem verwandten oder unverwandten Spender

### **Autologe Stammzelltransplantation:**

Rückübertragung eigener blutbildender Stammzellen nach Hochdosistherapie

### **Biopsie:**

Chirurgischer Eingriff zur Entnahme und Untersuchung einer kleinen Menge von Gewebe zu Untersuchungszwecken. Unter einer „offenen“ Biopsie versteht man eine Gewebeentnahme, die unter Sicht durch einen operativen Eingriff mit Einschnitt der Hautoberfläche erfolgt.

### **B-Symptome:**

Fieber  $>38^{\circ}\text{C}$ , Nachtschweiß,  $>10\%$  Gewichtsverlust in den letzten 6 Monaten

### **Bulk:**

großes Lymphknotenpaket

### **B-Zellen:**

andere Bezeichnung für B-Lymphozyten; siehe auch Lymphozyten

### **Chemoimmuntherapie:**

Kombination aus Chemotherapie und monoklonalen Antikörpern

### **Erhaltungstherapie:**

Therapie zur Erhaltung des durch die vorausgegangene Behandlung erreichten Therapieerfolges

### **Hämoglobin:**

roter Blutfarbstoff

### **LDH:**

Laktatdehydrogenase; ein erhöhter LDH-Wert ist bei Non-Hodgkin-Lymphomen und anderen Tumoren in der Regel ein ungünstiger Risikofaktor

### **Leukozyten:**

weiße Blutkörperchen, dazu gehören Lymphozyten, Granulozyten, Monozyten

### **Lymphozyten:**

bestimmte weiße Blutkörperchen, unterschieden werden B- und T-Lymphozyten

### **Molekulargenetisch:**

auf der Ebene der Erbsubstanz

### **Opportunistische Infektion:**

Infektion durch bestimmte Erreger, die sich eine Primärerkrankung und die dadurch geschwächte Verfassung des Körpers zunutze machen

### **PET/CT:**

Positronenemissionstomografie in Kombination mit Computertomografie

### **PFS:**

Progression Free Survival, Überleben ohne Fortschreiten der Erkrankung

### **Polyneuropathie:**

Nervenschädigung, die mit Kribbeln, Taubheit und Schmerzen einhergehen kann.

### **Protokoll:**

Kombination mehrerer Wirkstoffe zur Behandlung von Krebserkrankungen

### **T-Zellen:**

andere Bezeichnung für T-Lymphozyten; siehe auch Lymphozyten